病例討論記錄單

主治醫師：李枝新 病歷號：0******1 姓名：王*卿	56 歲女性洗腎病人，做 TB 接觸者檢查 IGRA((Indeterminate)，CXR 有肋膜積水，再測一次 IGRA(-)問要建議 LTBI 治療嗎？ 
主治醫師：余明治 病歷號：0******1 姓名：高*珠	64 歲女性 CXR 異常，做 CT，問 CT？ 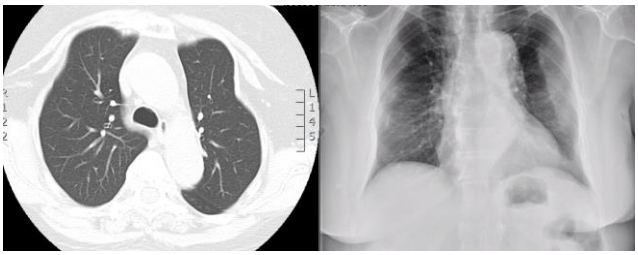
主治醫師：張哲華 病歷號：0******4 姓名：郭*珠	94 歲自 106/12/12 通報 TB 治療,但因副作用調藥用 HEZ 治療至今約 480 天，但現自 4 月底起 C 肝發病中，現 T/B 仍 6 已陰轉一年多，問可以停止治療嗎？ 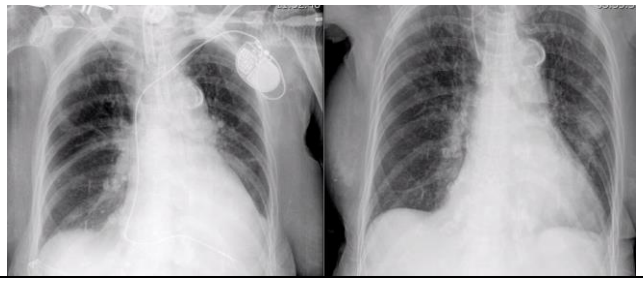
主治醫師：張哲華 病歷號：0******9 姓名：王**洵	76 歲女性無症狀，因 CXR 有一 mass lesion 做 CT，問 CT？ 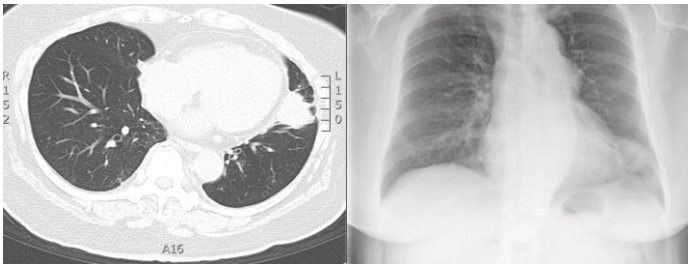
主治醫師：張哲華 病歷號：1******5 姓名：郭*毅	65 歲男性因喘就醫，CXR 異常做 CT，問 CT？ 