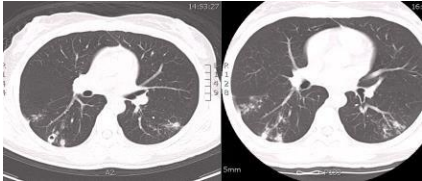


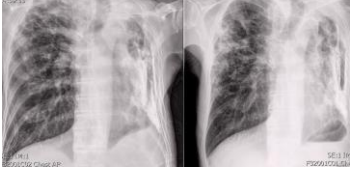



病歷號：14****69 姓名：蘇O妮	31 歲女性移工健檢 CXR 異常已通報 R/O TB。無症狀、驗痰均陰做 CT 像 TB 病灶，與病人討論後上藥治療，治療後 X-光改，現已治療快半年再做CT 發現多處病灶改善但右肺有一開洞病灶問建議？ <div style="text-align: center; margin-top: 10px;">  </div>
病歷號：02****79 姓名：劉O瑩	37 歲女性 TB 重開案 GeneXpert：RMP 抗藥 112/9 月轉入本院，因痰培均陰無一線藥敏。住院試藥過程 Moxi 一吃就休克，調好藥後 9 月底出院規則用到12 月又開始有肝功能等副作用出現中間約5 個月時間調整最後 INH+EMB+CS+Levo 規則服用。針劑共用 7-8 個月，臨床改善。治療到今年 12 月病人突然表示有感冒現象出現，再追蹤 CXR 開洞，驗 AFS(+)、GeneXpert：RMP 抗藥，送 CDC 二線針劑及其他仍是敏感，目前建議病人開刀，想問用藥？ <div style="text-align: center; margin-top: 10px;">  </div>
病歷號：04****39 姓名：范O友	79 歲男性去年在雙和做 CT 有異常病灶，現在本院做 CT 有多出病灶，問像Ca 嗎？ <div style="text-align: center; margin-top: 10px;">  </div>
病歷號：09****96 姓名：謝O祿	81 歲男性治療 NTM，治療過程痰培陰現治療快一年痰培又陽，臨床改善，一開始用 Klaricid+Acemycin+EMB+RMP 因皮膚過敏及頭暈停 EMB+Acemycin 現用 Klaricid+RMP 問要再加藥嗎？ <div style="text-align: center; margin-top: 10px;">  </div>
病歷號：00****43 姓名：陳O火	85 歲男性 MDS 病人因腹痛做 CT 發現肺部異常驗痰，AFS(-)現AFC(+) 已通報 TB 治療但覺 CT 影像有些部分不像 TB 問建議？ <div style="text-align: center; margin-top: 10px;">  </div>