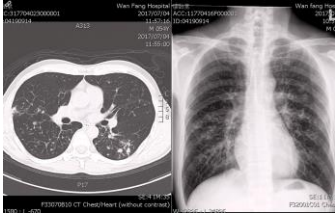
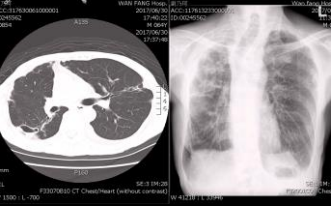

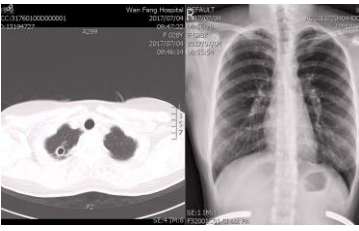


<p>病歷號：04****14 姓名：廖 O 堂</p>	<p>55 歲男性 3 月就診因咳嗽無痰後來就出國，現回國追蹤，仍是留不到痰故做 CT 又要出國問建議？</p> 
<p>病歷號：00****62 姓名：劉 O 珂</p>	<p>65 歲男性之前驗痰均長 NTM，因嚴重咳嗽及發燒就醫，追蹤 CXR 改善不佳做 CT：Chronic lung disease. Segmented Bronchiectasis at right middle lung, LUL and RUL with some centrilobular nodules infiltration. Left pleural effusion. otherwise Relatively stationary as compared with prior study.，病人不想住院，現症狀有改善問建議？</p> 
<p>病歷號：14****11 姓名：AG****RE M****A</p>	<p>44 歲菲律賓籍外勞剛入境檢 CXR 異常左上有病灶，轉入本院追蹤，問 CXR？</p> 
<p>病歷號：13****27 姓名：陳 O 瑩</p>	<p>29 歲健檢 CT：Cavitary lesion at the right apical lung 轉入胸內，無任何症狀，問建議？</p> 
<p>病歷號：14****24 姓名：林 O 民</p>	<p>46 歲男性有抽菸，無病史，自訴家中有人得 A 型流感，現因發燒 9 天看診，CXR 雙側肺炎且有喘收住院，測 Myco.pneumonia IgM NEGATIVE, Influenza A、B Ag Negative, Streptococcus Pneumoniae Ag NEGATIVE, Legionella Ag NEGATIVE。疑社區性肺炎用 Cravit 治療有改善但發燒未退，病人崇尚自然療法，拒換抗生素及驗 HIV，問</p> 