
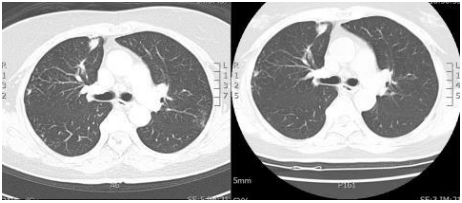



<p>主治醫師：李枝新                  病歷號：1*****9                  姓名：G*****A</p>	<p>23 歲泰國女學生來台已一年，現因咳血 3 天就醫先去 ENT 看診，CXR 異常轉胸內再追蹤 CXR 無變化 R/O TB，現 2 套 AFS(-)PCR(-)，從無 TB 病史治療過，但表示之前 CXR 就有異常驗痰均陰故仍可入境問建議？                  建議：調舊片比較，另可做支氣管鏡若痰抹全陰，若舊片一樣建議做 CT，因不能排除 TB。</p> 
<p>主治醫師：李枝新                  病歷號：0*****1                  姓名：林*平</p>	<p>69 歲男性 CT-guide 切片：mycobacterial infection 通報 TB 治療因視力幾乎全盲故停 EMB，用 HRZ 治療後肝功能上升停藥，重試 INH 後就皮膚癢嚴重但無起疹，會皮膚科表示可能是藥物引起，後來病人回想之前皮膚也有過這樣情況在未吃 TB 藥前故想問建議？</p> 
<p>主治醫師：許智凱                  病歷號：0*****6                  姓名：趙*華</p>	<p>60 歲女性 5 月健檢 CT 異常就醫追蹤，慢性咳嗽驗 AFS(-)AFC(-)，追蹤 CT 比較問要建議切片嗎？還是在追蹤？</p> 
<p>主治醫師：白冠王                  病歷號：0*****5                  姓名：劉*輝</p>	<p>30 歲男性做TB 接觸者檢查F/U CXR，放射科報告有異常 A small nodular shadow superimposing over right upper lung field 問建議？</p> 
<p>主治醫師：張哲華                  病歷號：0*****1                  姓名：王*雲</p>	<p>51 歲女性咳嗽一個月有血 CXR 異常，做 CT，CEA 高，問 Ca 嗎？</p> 